اختلالات هدايتى قلب

Cardiac Conduction Disturbances

سیستم هدایتی قلب

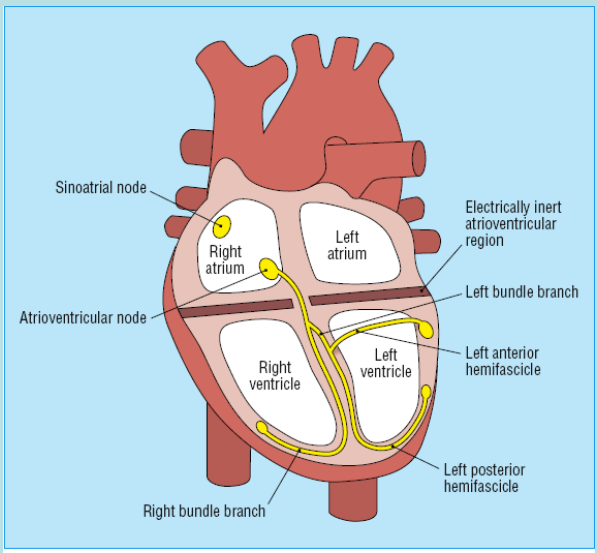

The His-Purkinje conduction system

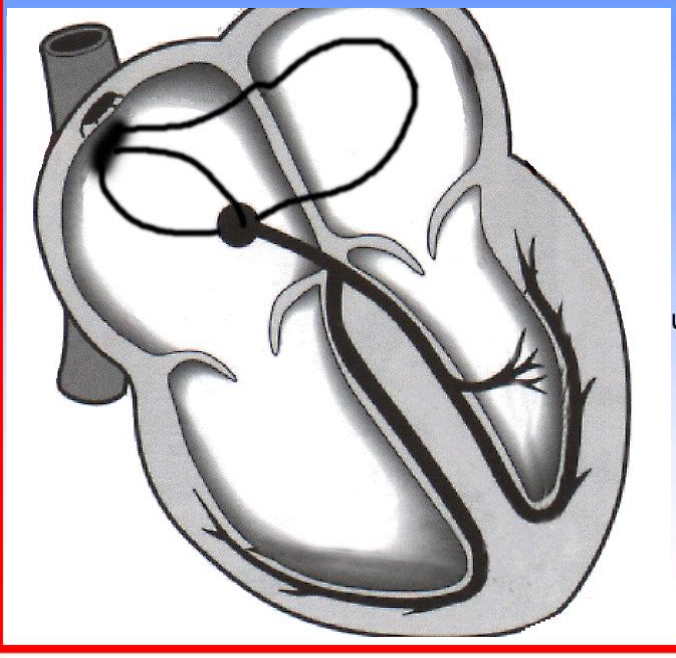

مسیر هدایت امواج
و بدنبال آن انقباض
عبارتست از :

تحریک از SA
انتقال تحریک تا AV
انتقال از AV به شاخه ها
تحریک بطن

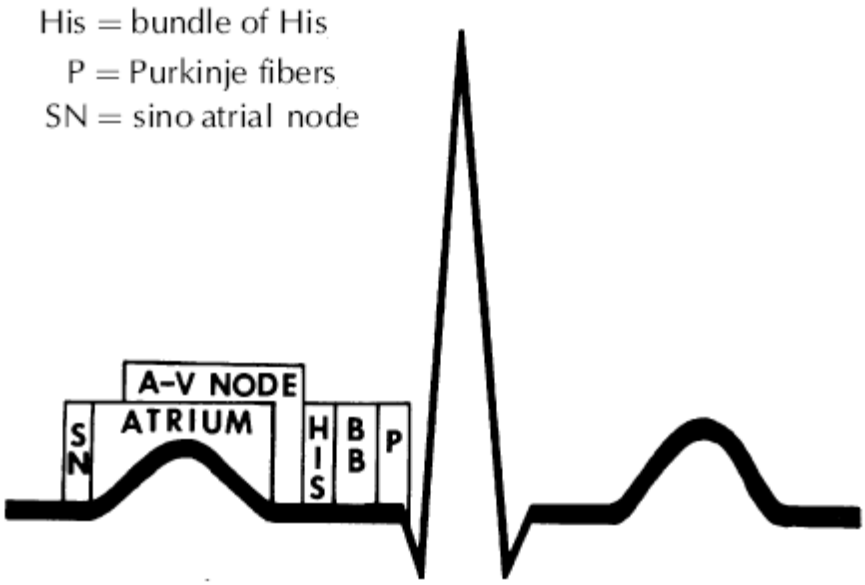

P-QRS-T complex illustrating the sequence of activation of the atria and the specialized conduction fibers.

طبقه بندی اختلات هدایتی قلب

- بلوک های دهلیزی (SA):
  - بلوک درجه ۱ گره SA
  - بلوک درجه ۲ گره SA ، تیپ ۱ (ونکه باخ)
  - بلوک درجه ۲ گره SA ، تیپ ۲
  - بلوک درجه ۳ گره SA

طبقه بندی اختلات هدایتی قلب (ادامه)

- بلوک های جانکشن (AV):

- بلوک درجه ۱ گره AV
- بلوک درجه ۲ گره AV ، تیپ -۱، موبیتز۱ (ونکه باخ)
- بلوک درجه ۲ گره AV ، تیپ ۲ ،موبیتز ۲
- بلوک درجه ۳ گره AV – بلوک کامل

طبقه بندی اختلات هدایتی قلب (ادامه)

- بلوک های شاخه ای :

- بلوک کامل شاخه راست (RBBB)
- بلوک کامل شاخه چپ (LBBB)
- بلوک شاخه قدامی چپ (LAHB)
- بلوک شاخه خلفی چپ (LPHB)

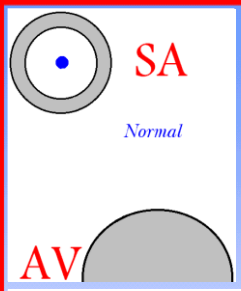

بلوک درجه 1 گره SA

نشان دهنده تاخیر انتقال موج از گره SA به دهلیز است

در ECG عادی دیده نمیشود
اختلال هدایت در گره میباشد
مشکل خاصی ایجاد نمیکند
درمان لازم ندارد

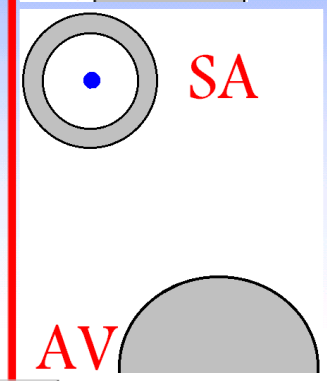

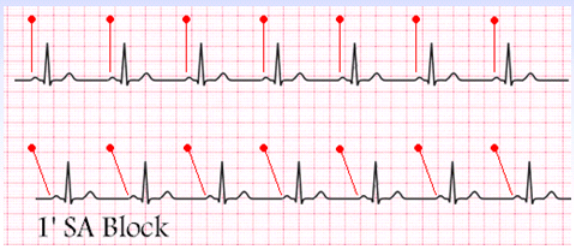

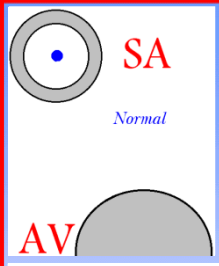

بلوک درجه 2 گره SA نوع 1 (ونکباخ)

بعلت اختلال دیواره SA ایمپالسها با کندی به دهلیز هدایت میشوند ، این کندی کم کم بیشتر میشود تا جائی که یک موج اصلا هدایت نمیگردد

در ECG متناوبا F-F کاسته شده تا جائی که F وجود ندارد
اختلال هدایت در گره میباشد
مشکل خاصی ایجاد نمیکند
درمان لازم ندارد

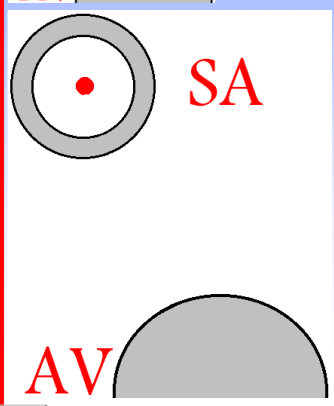

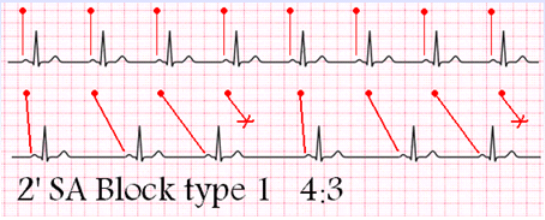

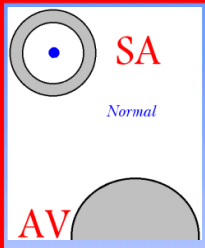

بلوک درجه 2 گره SA نوع 2

بعلت اختلال دیواره SA از هر چند ایمپالس یکی به دهلیز هدایت نمیگردد

در ECG گاها موج p و بدنبال آن QRS ایجاد نمیگردد
اختلال هدایت در گره میباشد
مشکل خاصی ایجاد نمیکند
درمان لازم ندارد

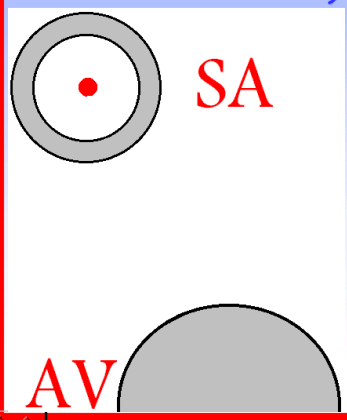

بلوک درجه 3 گره SA

بعلت تحریک واگ ، CAD ، بیماری گره ، SA ،دیگوکسین ، کینیدین ایمپالس نمیتواند از SA به دهلیز برسد

در ECG برای مدت نا معلومی موج P دیده نمیشود
اختلال هدایت در گره میباشد
در صورت اختلال همودینامیک آتروپین ،
ایزوپرل ،پیس میکر

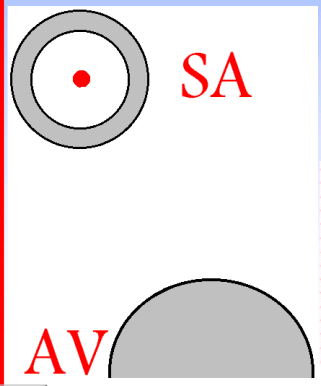

بلوکها بر حسب اینکه مضرب صحیحی از P حذف گردد یا مضرب نا صحیح بصورت زیر تقسیم میگردند :

بلوکهائی که مضرب نا صحیح هستند

در بلوک درجه SA 2 نوع I گره SA ضربانسازی میکند ولی این ضربان از گره خارج نمیگردد

در SA Arrest سلولهای SA اصلا ضربانسازی نمیکنند

بلوکهائی که مضرب صحیح هستند

به بلوکهای درجه SA 2 اصطلاحا SA Block یا Exit Block هم میگویند

در بلوک درجه SA 3 گره SA ضربانسازی میکند ولی این ضربان از گره خارج نمیگردد

(در بلوک درجه 3 بدلیل فعال شدن سیستم سمپاتیک برای جبران کاهش ریت مشخص کردن مضرب صحیح گاها ممکن نمیباشد)

ممکن است بلوک ونکباخ SA با سینوس آریتمی اشتباه گردد ، تفاوت ایندو

1) تکرار متناوب و تقریبا یک شکل تغییرات P-P

2) کم شدن تدریجی P-P و جا افتادن موج بصورت متناوب

علل و درمان اختلالات هدایتی دهلیزی

- **SA Arrest --SA Block(Sinus Exit Block)**

- علل:

تحریک واگ ، حساسیت سینوس کاروتید ،MI

دارو (دیژیتال ، بتا بلوکر ، کلسیم بلوکر)

- درمان :

تعیین علت ، افزایش سرعت بطنی در صورتیکه بیمار علامت دار باشد ، قطع دارو در صورت لزوم ،

تجویز آتروپین و پیس میکر در صورت لزوم در بیماران با اختلالات همودینامیک جهت HR>60

بلوک درجه 1 گره AV :

موج P طبیعیست
بازای هر P یک QRS وجود دارد
PR بیش از 0.24 ثانیه میباشد
QRS طبیعی است

در صورتی که PR بیمار بیش از 0.05 از PR طبیعی خودش بیشتر گردد باید به بلوک درجه 1 مشکوک شد

تاخیر در انتقال ایمپالس در گره AV
علت : مادرزاد ، ایسکمی گره ، تب روماتیسمی ، تاثیر واگ ، مسمومیت با دیگوکسین
علائم : ندارد ، فقط صدای اول قلب با فاصله و ضعیفتر سمع میگردد
درمان : نیاز ندارد ، در صورتی که جدیدا و در زمینه MI ایجاد شده است امکان تبدیل به سایر بلوکها را دارد

FIRST-DEGREE AV BLOCK

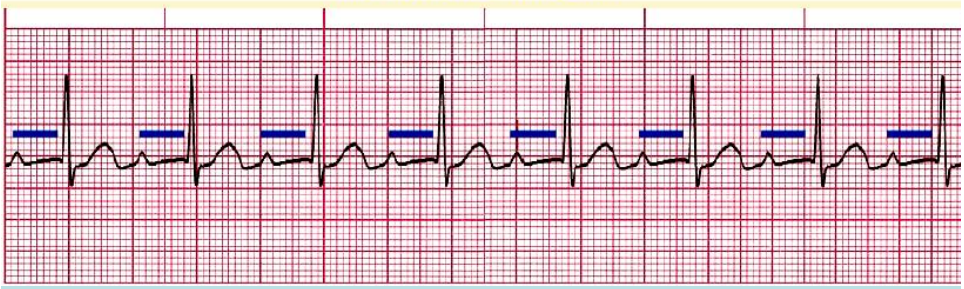

بلوک درجه 2 نوع 1 گره AV (ونکباخ) :

موج P طبیعیست
بازای هر P یک QRS وجود ندارد ، در سیکلهای 10-2 تائی QRS جا می افتد
PR کم کم طولانی میشود تا جائی که یک موج P ایجاد میگردد ولی QRS بدنبال ندارد
QRS طبیعی است

تاخیر در انتقال ایمپالس گره AV
علت : ایسکمی گره ، تب روماتیسمی ، مسمومیت با دیگوکسین ، MI
علائم : ندارد ، فقط صدای اول قلب ضعیفتر سمع میگردد و گاها احساس جا افتادن ضربان قلب
درمان : لازم نیست ، مگر بروز علائم یا پیشرفت به سمت بلوک کامل قلب (به ندرت)
رفع علت زمینه ، آتروپین ، پیس میکر
مزیت بلوک درجه 2 در تاکی آریتمیهای دهلیزی با عدم هدایت تمام امواج به بطن میباشد

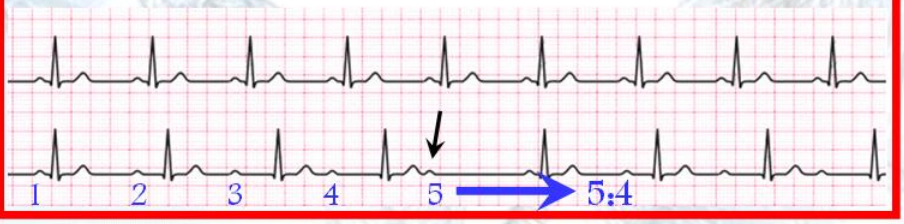

SECOND-DEGREE AV BLOCK: TYPE I (MOBITZ I OR WENCKEBACH)

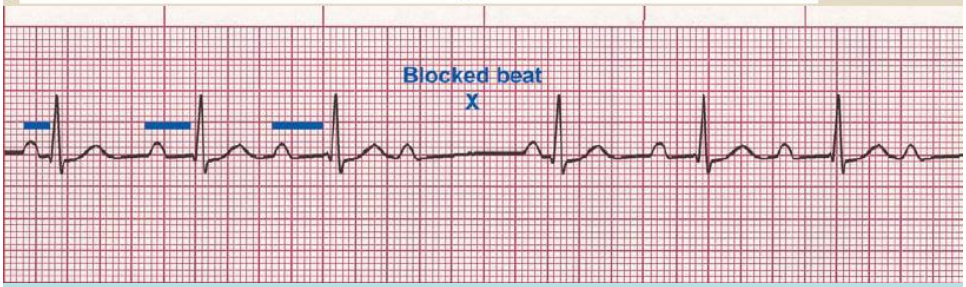

بلوک درجه 2 نوع 2 گره AV:

موج P طبیعیست
بازای هر P یک QRS وجود ندارد ، بسته به شدت بلوک گاها موج QRS ایجاد نمیگردد
PR ثابت است
QRS طبیعی است

این نوع بلوک کمتر رخ میدهدولی شانس بیشتری برای تبدیل به بلوک کامل قلب دارد

تاخیر در انتقال ایمپالس در شاخه های هدایتی
علت : ایسکمی گره ، تب روماتیسمی ، مسمومیت با دیگوکسین ، MI
علائم : در صورت تکرر بلوکها علائم کاهش ضربان بطن دیده میشود
درمان : رفع علت زمینه ، آتروپین ، ایزوپرل ، پیس میکر

SECOND-DEGREE AV BLOCK: TYPE II (MOBITZ II)

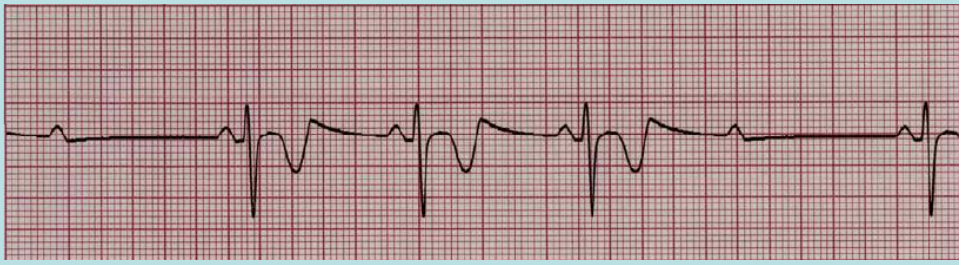

علل و درمان بلوک AV درجه ۲

- موبیتز ۱ – ونکه باخ :

-- علل : inferior MI ، بیماری های عروق کرونری مزمن
بیماری های دریچه آئورت ، پرولاپس میترال ،ASD
دارو :تجویز دیژیتال ، بتا بلوکر ، کلسیم بلوکر

-- درمان : معمولاً خوش خیم است ، درمان بستگی به نسبت هدایت ، تعداد ضربان ناشی از این نسبت ، تحمل بیمار
در صورت افت برون ده قلبی ، تجویز آتروپین
قطع دارو ، ندرتاً پیس گذاری

علل و درمان بلوک AV درجه ۲

- موبیتز ۲ :در زیر گره ایجاد شده و معمولاً ضربه های عبور نکرده نماینگر بلوک کامل شاخه ای است

-- علل : شیوع کمتر از موبیتز ۱ ولی خطرناک تر
Anterior MI(در صورت بروز ، نماینگر آسیب وسیع عضله قلبی بوده و با مرگ و میر بالا همراه می باشد)
بیماری های عروق کرونری مزمن ، بیماری های روماتیسمی قلب
دارو (تجویز دیژیتال ، بتا بلوکر ، کلسیم بلوکر)

-- درمان : درمان بستگی به نسبت هدایت ، تعداد ضربان ناشی از این نسبت ، تحمل بیمار
در صورت افت برون ده قلبی ، تجویز آتروپین – ایزوپرل
قطع دارو ، معمولاً پیس گذاری (اغلب بلوک پایدار است)

بلوک درجه 3 گره AV:

موج P طبیعیست
بازای هیچ موج P موج QRS وجود ندارد
P-P ها منظمند و R-R ها نیز منظمند ولی هیچ ارتباطی بین P و QRS وجود ندارد
QRS اگر از جانکشن باشد نرمال و اگر از بطن باشد پهن است

گره AV هیچ ایمپالسی را به بطن هدایت نمیکند
علت : ایسکمی گره ، پروکائین آمید ، دیگوکسین ، وراپامیل ، دژنراسیون سیستم هدایت ، MI
علائم : علائم کاهش ضربان قلب و برونده ، افت فشار ، اختلال همودینامیک
درمان : آتروپین ، ایزوپرل ، پیس میکر ، CPR

در صورت وقفه عملکرد بطن آسیستول ایجاد میگردد
سرکوب ریتم بطنی با دارو باعث آسیستول میگردد

بلوکهای کامل AV که برگشت ناپذیر هستند بلوک در تمام شاخه ها میباشد نه بلوک گره ای

CHB یا بلوک درجه 3 یا بلوک کامل قلب : قطع کامل ارتباط دهلیز و بطن

High Degree AV Block : بلوک شدید نوع 2 که چندین موج P بلوک شده

AV Dissociation : گره AV سالم است ولی بدلیل بیشتر بودن ضربان بطن انقباضات دهلیز و بطن هیچ ارتباطی به هم ندارند

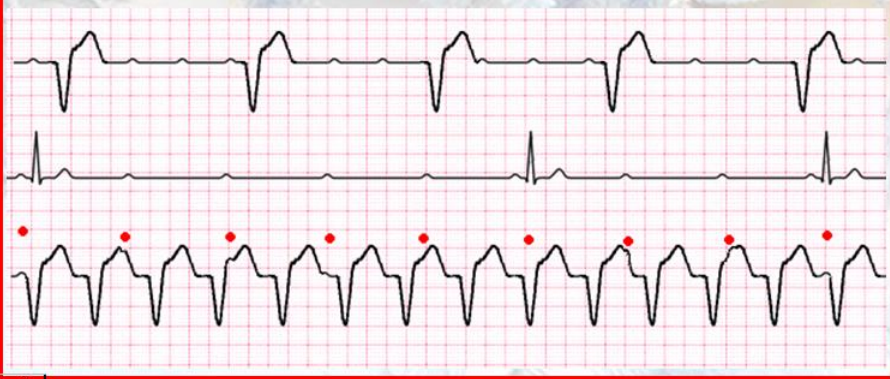

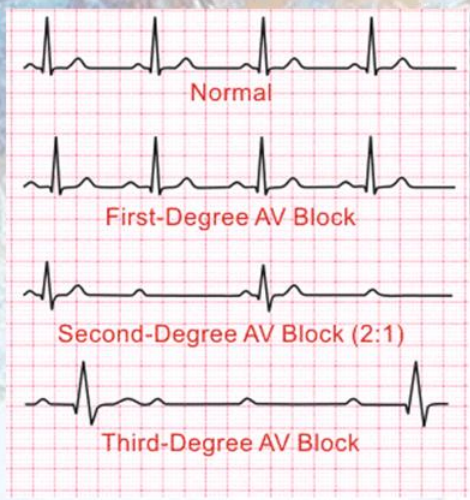

نرمال

PR طولانی

عدم هدایت بعضی از امواج P ها

عدم هدایت

بلوکهای شاخه ای عبارتند از اختلال هدایت در شاخه های هدایتی

در حالت نرمال ابتدا موج تحریک به شاخه ها هدایت میگردد و سپس تمام بطن یکنواخت منقبض میگردد

وقتی یک شاخه قطع میگردد بر خلاف مسیر طبیعی انقباض این قسمت از طریق سلول به سلول از طرف سالم انجام میگیرد.

که در نتیجه انقباض طر ف درگیر با کندی صورت میگیرد و باعث غیر طبیعی شدن QRS میشود

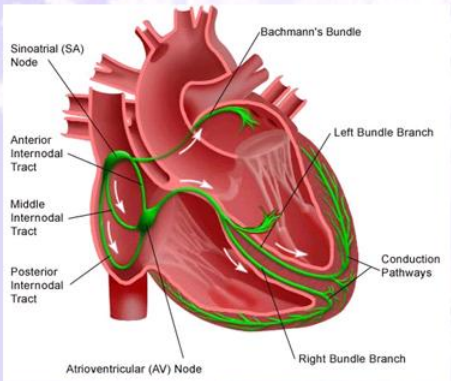

برای بررسی دقیق بلوکهای شاخه ای باید عوامل مؤثر در شکل QRS را مد نظر داشت
MI ، هیپرتروفی ، وجود راههای فرعی

اگر گرفتاری در یک شاخه باشد یونی فاسیکولر
اگر گرفتاری در دو شاخه باشد بای فاسیکولر
اگر گرفتاری در سه شاخه باشد تری فاسیکولر

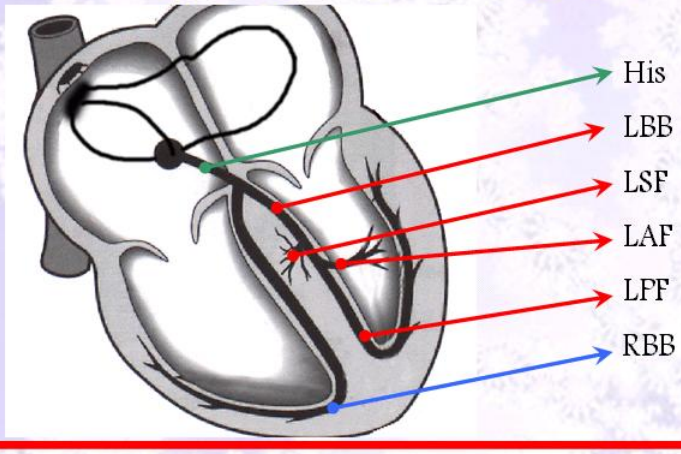

بلوک شاخه ای راست (RBBB)

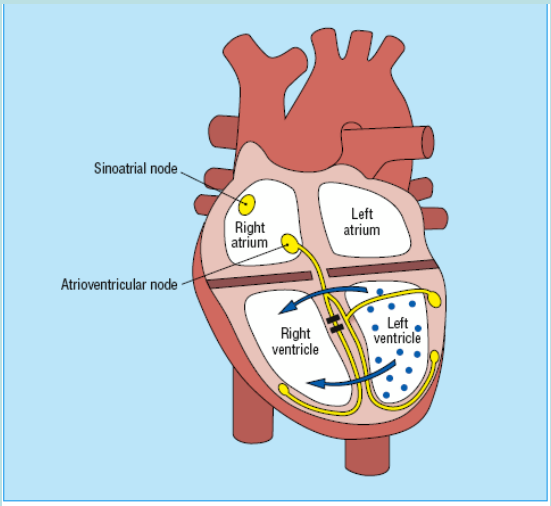

Right bundle branch block, showing the wave of depolarisation spreading to the right ventricle through non-specialised conducting tissue

بلوک شاخه ای راست (RBBB)

- علل :

-- بیماری های عروق کرونری

-- فشار طولانی بر بطن راست :

✓ تنگی دریچه پولمونر

✓ هیپر تانسیون ریوی

✓ کورپولمونر

- درمان:

--نیازمند درمان نیست ، کنترل از نظر پیشرفت بلوک

Diagnostic criteria for right bundle branch block

- QRS duration ≥0.12 s
- A secondary R wave (R') in V1 or V2
- Wide slurred S wave in leads I, V5, and V6

Associated feature

- ST segment depression and T wave inversion in the right precordial leads

V1
R or RR'

QRS > 0.12"
RAD

V6
Wide S

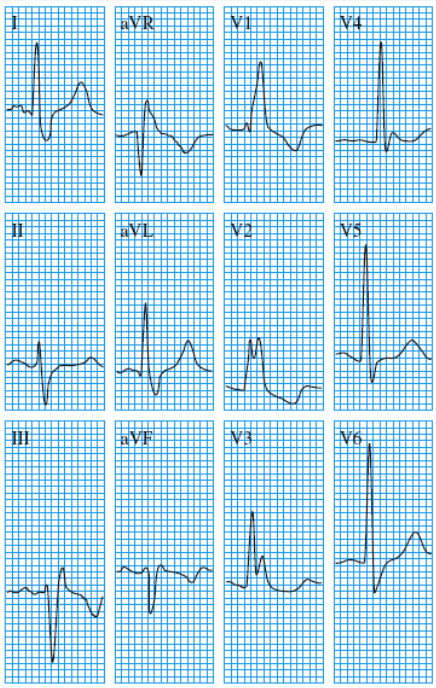

Right bundle branch block

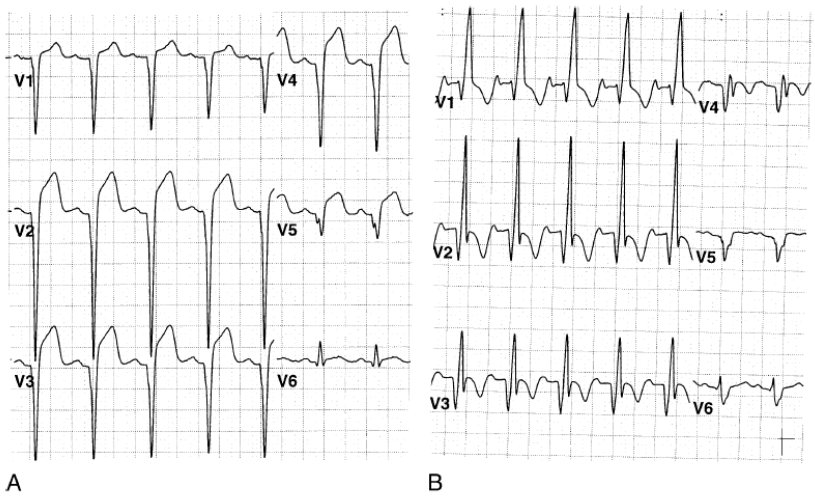

Precordial leads of a 41-year-old man with a large myocardial infarction of the anterior wall and a left ventricular ejection fraction of 25 percent before (**A**) and after (**B**) the appearance of right bundle branch block.

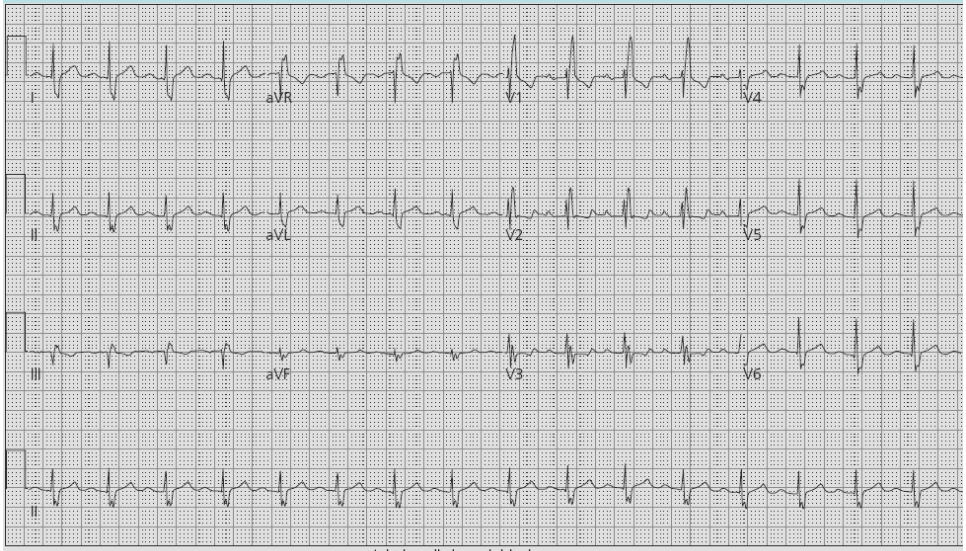

right bundle branch block

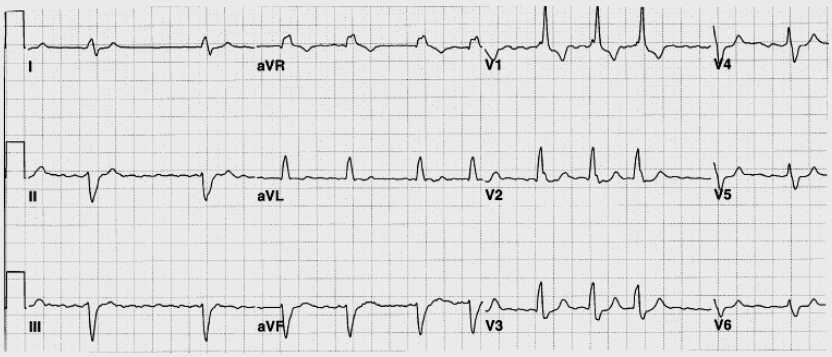

Right bundle branch block with superior axis deviation of the terminal QRS deflection in a 72-year-old man with moderately severe three-vessel coronary artery disease, diffuse hypokinesis of the left ventricle, and an estimated left ventricular ejection fraction of 40 percent. The rhythm is atrial fibrillation.

Incomplete RBBB

بعلت آزردگی شاخه راست تمام علائم RBBB وجود دارد ولی QRS پهن نیست
یعنی شاخه راست قطع نشده و فقط اختلال هدایت دارد
این حالت در هیپرتروفی ها هم دیده میشود

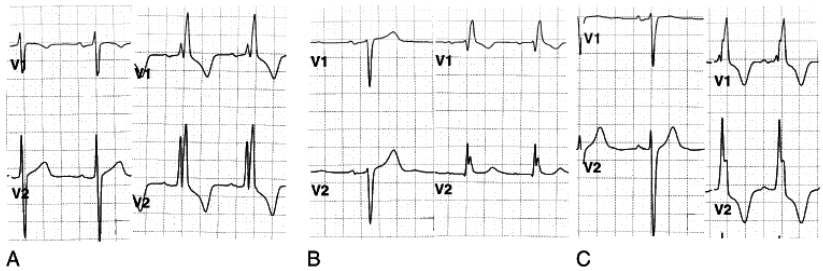

Examples of ECG changes in leads V_1 and V_2 produced by the appearance of right bundle branch block. **A,** Initial R wave remains unchanged in leads V_1 and V_2. **B,** Small portion of initial S wave is preserved in lead V_1. **C,** Initial small r wave appears as a notch on the ascent of the R wave.

بلوک شاخه ای چپ LBBB

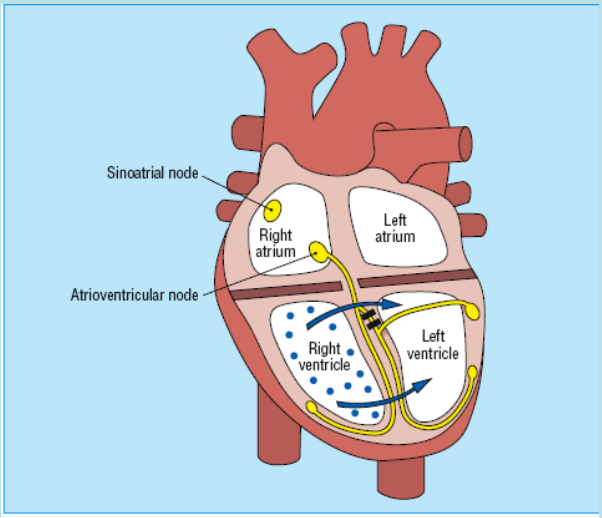

Left bundle branch block, showing depolarisation spreading from the right to left ventricle

بلوک شاخه ای چپ LBBB

- علل :

-- MI ، بیماری های روماتیسمی قلب ، سیفلیس

-- تروما ، تومور های قلبی ، کاردیومیوپاتی ،

-- هیپرتانسیون ، نارسایی قلب

-- فیبروز سیستم هدایتی :

✓ در جوانان : Lenegers Disease

✓ در سالمندان : Levs Disease

- درمان :

-- نیاز به درمان ندارد ، کنترل از نظر پیشرفت بلوک

Diagnostic criteria for left bundle branch block

- QRS duration of ≥0.12 s
- Broad monophasic R wave in leads 1, V5, and V6
- Absence of Q waves in leads V5 and V6

Associated features

- Displacement of ST segment and T wave in an opposite direction to the dominant deflection of the QRS complex (appropriate discordance)
- Poor R wave progression in the chest leads
- RS complex, rather than monophasic complex, in leads V5 and V6
- Left axis deviation—common but not invariable finding

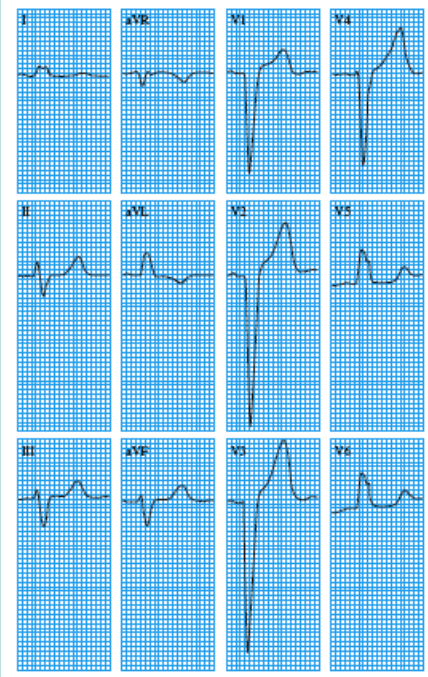

Left bundle branch block

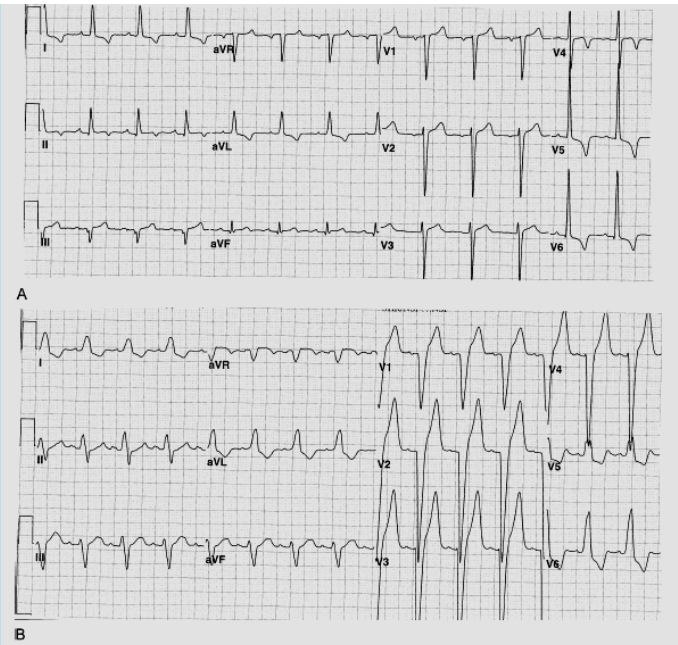

ECG of a 63-year-old man with critical aortic stenosis, aortic regurgitation, and normal coronary arteries without (**A**) and with (**B**) left bundle branch block (LBBB). **A,** Note the pattern of left ventricular hypertrophy and pseudoinfarction (QS in lead III). **B,** LBBB obliterates q in leads V_5 and V_6, obliterates the initial r in V_1 and V_2 (pseudoinfarction pattern), decreases the initial R amplitude in V_3 and V_4, shifts the QRS axis in the frontal plane to the left, and produces secondary ST segment and T wave changes.

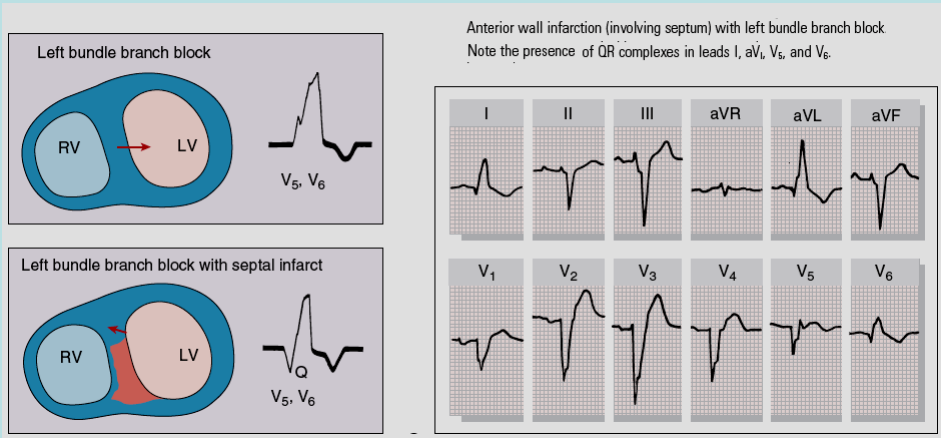

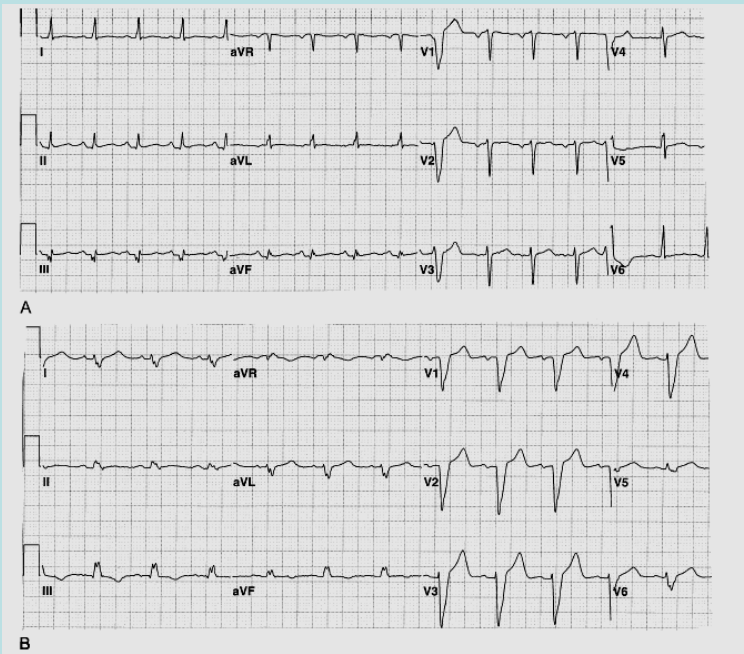

ECG of a 49-year-old man with inferior myocardial infarction before (**A**) and 2 days after (**B**) the appearance of left bundle branch block. There is a QRS axis shift to the right in the frontal plane and deep S waves in the left precordial leads.

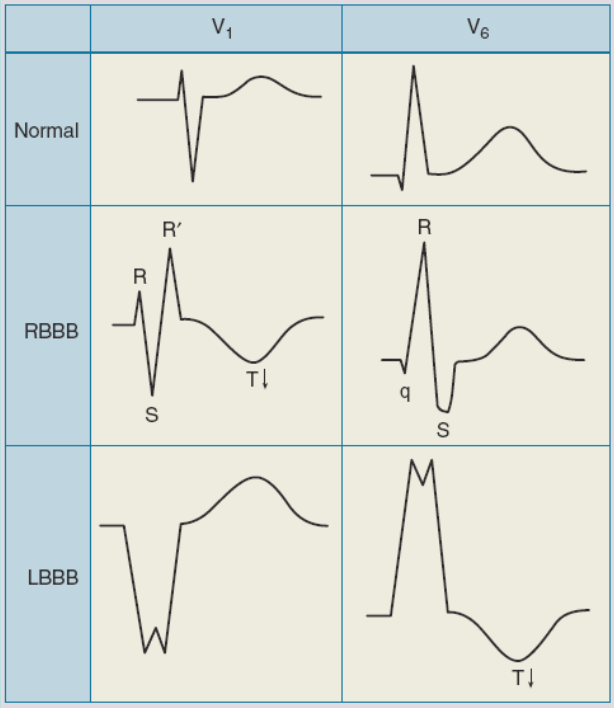
V1
V6
Normal
RBBB
R′
R
S
T↓
R
q
S
LBBB
T↓

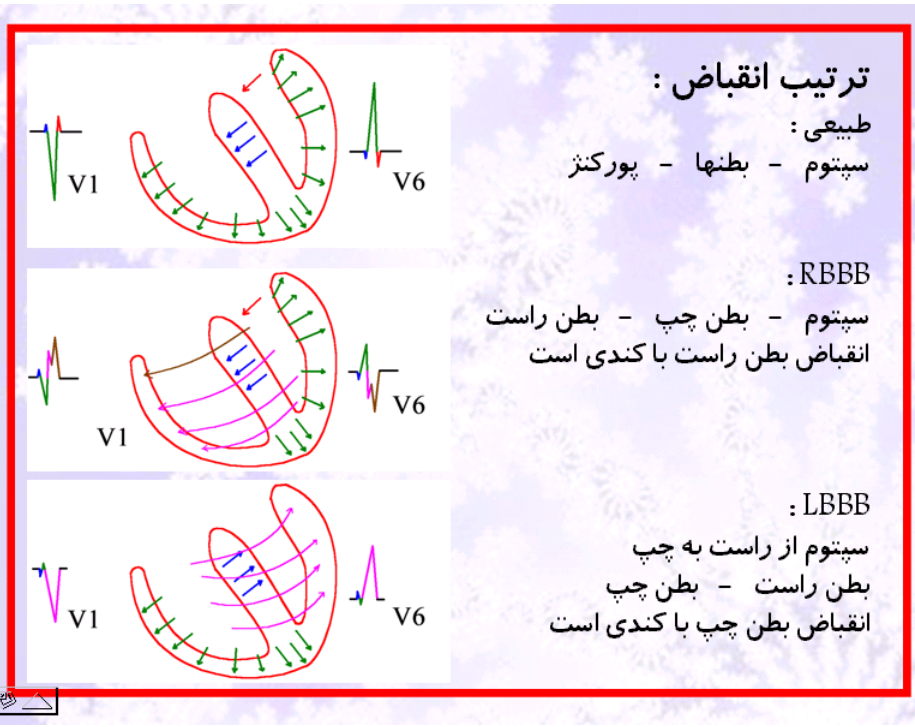
ترتیب انقباض :
طبیعی :
سپتوم - بطنها - پورکنژ
RBBB :
سپتوم - بطن چپ - بطن راست
انقباض بطن راست با کندی است
LBBB :
سپتوم از راست به چپ
بطن راست - بطن چپ
انقباض بطن چپ با کندی است
V1
V6
V1
V6
V1
V6

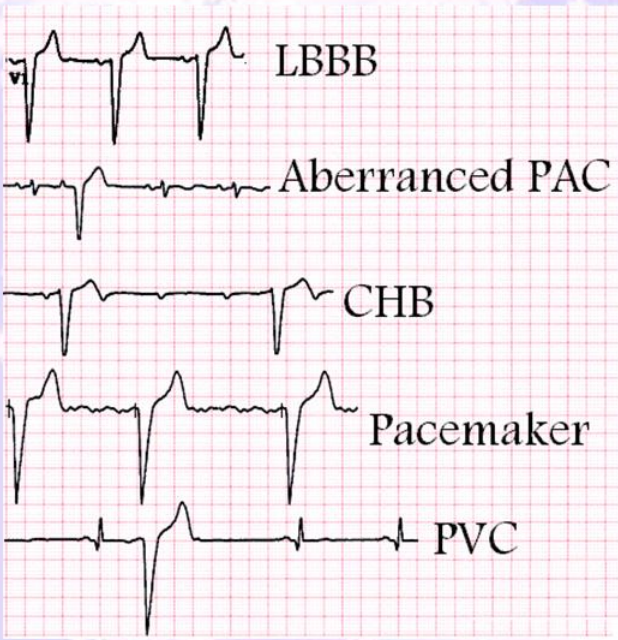

ارتباط P , QRS

P زودرس

P بی ارتباط با QRS

وجود اسپایک پیس میکر

QRS زودرس بدون P

: Intermittent BBB

گاهی آزردگی شاخه ها نسبی میباشد و بلوک شاخه ای بر حسب تعداد ضربات قلب رخ میدهد مثلا در ضربان کمتر از 70 ریتم سینوسیست و در ضربان 80 یکی از شاخه ها دیگر قادر به عبور ایمپالس نمیباشد.

همین مکانیسم سبب پدیده Aberrancy در PAC ها میگردد

Hemi block همی بلوک

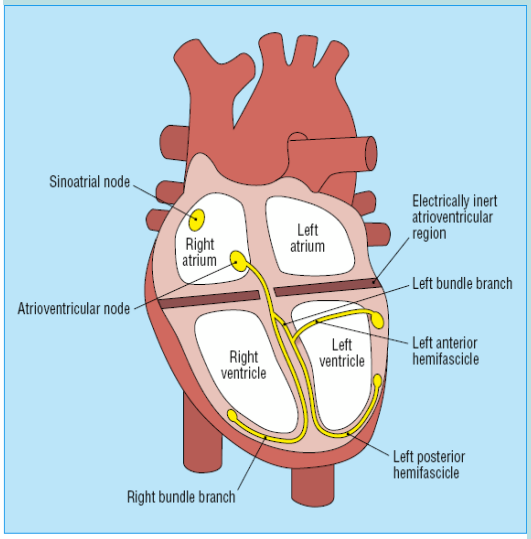

The His-Purkinje conduction system

LAHB :
Left Anterior Hemi Block
(LAF : Left Anterior Fascicle)
LPHB:
Left Posterior Hemi Block
(LPF : Left Posterior Fascicle)

Hemi block همی بلوک

LAHB – همی بلوک شاخه قدامی چپ :

- یک بلوک مونوفا سیکولر در اثر درگیری شاخه قدامی چپ
- خونرسانی به این شاخه توسط LAD>> Anterior MI می تواند موجب LAHB و RBBB شود.
- این شاخه براحتی آسیب می بیند ، زیرا تنها از شریانی منفرد خون دریافت می نماید ، ساختمانی ظریف داشته و در معرض جریان پرتلاطم بطن چپ می باشد
- سایر علل : کاردیومیوپاتی ، HTN، بیماریهای دریچه آئورت

LPHB – همی بلوک شاخه خلفی چپ :

- یک بلوک مونوفاسیکولر می باشد که براحتی این شاخه صدمه نمی بیند زیرا از شریان های نزولی قدامی و خلفی خونرسانی شده ، ساختمانی قطور داشته و در معرض جریان های کم تلاطم بطنی است و در صورت وقوع نماینگر درگیری وسیع میوکارد است

Left anterior fascicular block
Frontal plane mean QRS axis of −45 to −90 degrees with rS patterns in leads II, III, and aV_f and a qR pattern in lead aV_l
QRS duration less than 120 msec

Left posterior fascicular block
Frontal plane mean QRS axis of ±120 degrees
RS pattern in leads I and aV_l with qR patterns in inferior leads
QRS duration of less than 120 msec

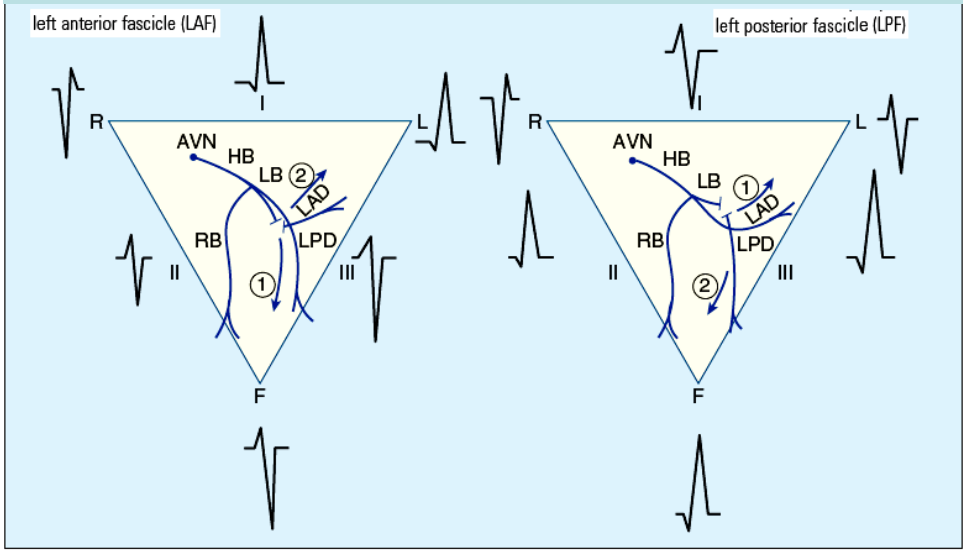

AVN = atrioventricular node; HB = His bundle; LB = left bundle; RB = right bundle.

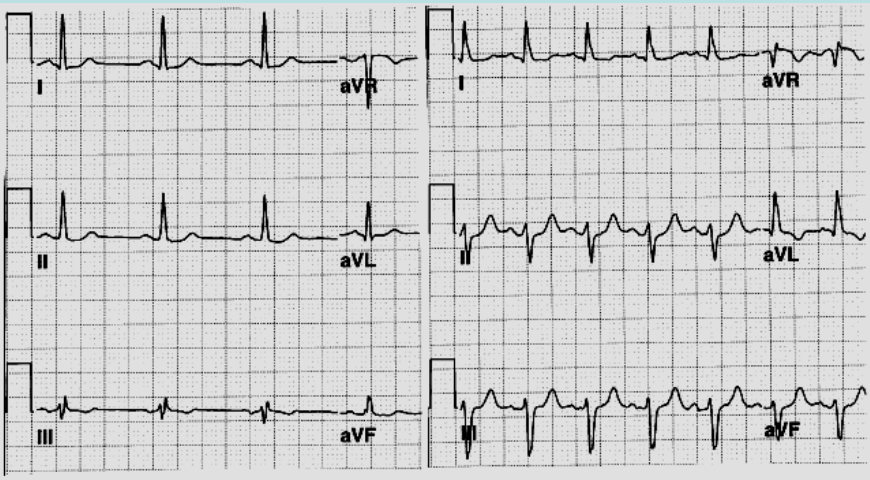

Two ECGs of a 50-year-old man are recorded 1 day apart, before and after development of left anterior fascicular block, which causes an increase in the QRS duration from 84 to 98 ms.

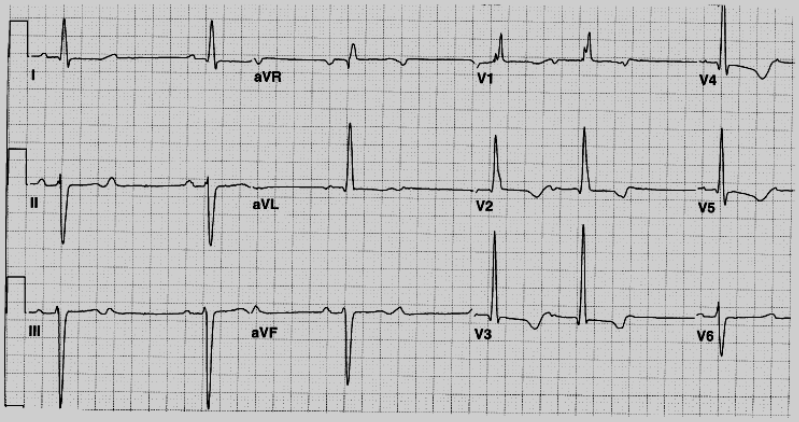

ECG of a 76-year-old woman with 2:1 and 3:2 atrioventricular block, right bundle branch block, and left anterior fascicular block. The patient had moderately severe calcific aortic stenosis, left ventricular hypertrophy, left ventricular ejection fraction of 55 percent, no wall motion abnormalities, and no evidence of myocardial ischemia (nuclear imaging). This patient meets the criteria of so-called Lev's disease.

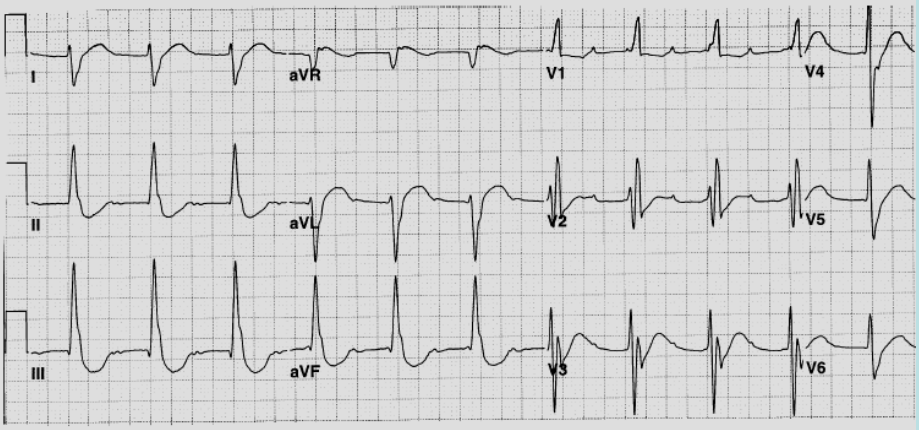

ECG of an 87-year-old woman with first-degree atrioventricular block, right bundle branch block, and left posterior fascicular block.

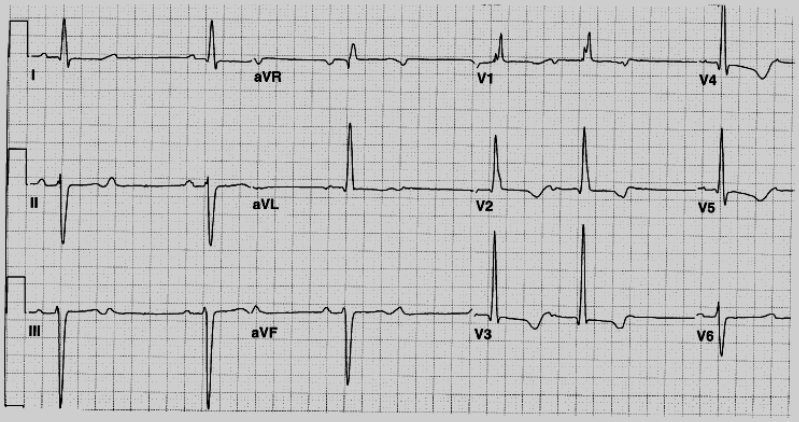

ECG of a 76-year-old woman with 2:1 and 3:2 atrioventricular block, right bundle branch block, and left anterior fascicular block. The patient had moderately severe calcific aortic stenosis, left ventricular hypertrophy, left ventricular ejection fraction of 55 percent, no wall motion abnormalities, and no evidence of myocardial ischemia (nuclear imaging). This patient meets the criteria of so-called Lev's disease.